



MINISTÉRIO DA DEFESA
COMANDO DA AERONÁUTICA
ESCOLA DE ESPECIALISTAS DE AERONÁUTICA

EXAME DE ADMISSÃO AO EAGS B - 1-2/2012

***** RADIOLOGIA *****

CÓDIGO
DA
PROVA



5	6
0	0
1	1
2	2
3	3
4	4
5	5
6	6
7	7
8	8
9	9

Gabarito Oficial

AS QUESTÕES DE 01 A 40 REFEREM-SE À LÍNGUA PORTUGUESA

A criança sadia

1 O interesse da sociedade pelas crianças nem sempre esteve presente. Até o século XVII, a criança era vista como estorvo, desgraça, um fardo insuportável para a família. Os cuidados dispensados ao bebê não eram uma tarefa agradável aos pais. No final do século XVII, 5 no entanto, algumas publicações motivaram novos sentimentos dos pais em relação à criança. Dentre elas, o *Emilie*, de Rousseau (1762), trazia inúmeras recomendações às mães para que cuidassem pessoalmente dos filhos. 10

O índice de mortalidade infantil era elevado, especialmente entre as crianças que eram afastadas de seus pais e cuidadas por amas de leite. Outras causas de mortalidade eram a precariedade das condições de 15 higiene e a ausência de especialidade médica direcionada à criança, surgida no século XIX.

Portanto, a mudança de atitude em relação à criança vem acontecendo ao longo de séculos e sofreu grande influência dos momentos históricos — sociais, econômicos, políticos — e contou com grande 20 participação de filósofos e teólogos.

(*Ensinando a cuidar da criança*. Nêbia Maria A. de Figueiredo.

As questões de 01 a 04 referem-se ao texto anterior.

01 – A partir do texto, é permitido concluir-se que, no final do século XVII,

- a) havia uma relação estreita entre mortalidade infantil e distância da família.
- b) a falta de higiene não afetava a qualidade de vida das crianças.
- c) os pais dispensavam o acompanhamento de um pediatra.
- d) se suspeitava da qualidade do leite fornecido pelas amas.

02 – Assinale a alternativa que **não** pode ser apontada, segundo o texto, como causa do alto índice de mortalidade infantil no passado.

- a) As crianças eram afastadas de seus pais e cuidadas por amas de leite.
- b) A criança era vista como um estorvo e as condições de higiene eram precárias.
- c) Os cuidados dispensados ao bebê não eram uma tarefa fácil aos pais e não havia especialidade médica direcionada à criança.
- d) O excesso de zelo dos pais para com os filhos impedia-os de desenvolver resistência contra as doenças da época.

03 – Das ideias contidas no primeiro parágrafo, deduz-se que

- a) os filhos sempre ocuparam um papel privilegiado na sociedade.
- b) os bebês eram, na família, sinônimos de graça, pois eram o centro das atenções.
- c) o estigma que havia em relação às crianças foi sendo desfeito com o passar do tempo.
- d) os sentimentos paternos não passaram por uma transformação, e cuidar de filhos continua sendo uma tarefa desagradável.

04 – Leia:

Os cuidados dispensados ao bebê não eram uma tarefa agradável aos pais.

O sentido desse período pode assim ser traduzido:

- a) Para os pais era uma tarefa desagradável se verem desobrigados de cuidar de seu bebê.
- b) Aos pais não era agradável a tarefa de ter de conferir cuidados a seu bebê.
- c) Os cuidados dispensáveis com o bebê geravam tarefas que eram desagradáveis.
- d) O bebê cujos cuidados eram prescindíveis gerava tarefa e desgasto aos pais.

05 – Ao se substituírem os termos em destaque pelos pronomes oblíquos correspondentes, admite-se a ênclise somente em:

- a) Pouco tempo depois, entendemos a gravidade do problema.
- b) Como julgariam a proposta se nem mesmo a conheciam?
- c) Todos os membros da banca entregaram as questões no prazo estipulado.
- d) Quando encontraram os inimigos, os soldados puseram em prática o seu plano de guerra.

06 – Leia:

As autoridades e os repórteres que se amontoavam no palanque não se entendiam. Na verdade, pouco se importavam com as pessoas ali presentes.

Os sujeitos das formas verbais destacadas no texto acima classificam-se, respectivamente, como:

- a) simples – composto – oculto
- b) oculto – composto – simples
- c) composto – oculto – indeterminado
- d) indeterminado – simples – composto

07 – Em qual alternativa a oração em destaque classifica-se como subordinada substantiva objetiva direta?

- a) Só importa uma coisa: que o mosquito da dengue seja exterminado. É importante que a sociedade se conscientize de que a água parada é um perigo.
- b) Toda a população quer que o mosquito da dengue seja exterminado. É fundamental que todos saibam que locais com água parada são muito perigosos.
- c) Todos devem ter a conscientização de que a dengue é um perigo para a sociedade. Nosso desejo é que sociedade e autoridades façam o que precisa ser feito para exterminarmos o mosquito.
- d) É importante que a dengue seja combatida. Não podemos admitir que um mosquito cause tantos prejuízos à população. Devemos nos conscientizar de que todos nós temos que fazer a nossa parte nessa luta.

08 – Quanto ao tipo de predicado, coloque (1) Verbal, (2) Nominal, (3) Verbo-Nominal e, em seguida, assinale a sequência correta.

- () Diante de tanta injustiça, o povo fica calado.
- () Nunca os encontrei tão desanimados com as tarefas.
- () Os manifestantes permaneceram estáticos em frente ao prédio.
- () Perante aquela enorme desgraça, lancei meu grito de socorro.

- a) 2 – 1 – 3 – 1
- b) 1 – 3 – 2 – 2
- c) 2 – 3 – 2 – 1
- d) 1 – 2 – 3 – 3

09 – Leia:

- I - Os bandidos fizeram doze **reféns**.
- II - Chequei todos os **trêns** de pouso.
- III - Guardava-se soja nos **armazéns**.

Com relação à acentuação das palavras em negrito, estão corretas

- a) I, II e III.
- b) apenas I e III.
- c) apenas II e III.
- d) apenas I e II.

10 – Em qual alternativa o substantivo coletivo **não** foi empregado corretamente?

- a) Retire uma cabeça de alho daquela réstia.
- b) Uma nuvem de gafanhotos destruiu a plantação.
- c) O arquipélago é formado por dez pequenas ilhas.
- d) Um dos lobos que pertencia àquela manada perdeu-se do grupo.

11 – Observe:

O prefeito recompensou os funcionários com uma gratificação no final do ano.

Em qual das alternativas a voz passiva mantém o mesmo sentido da oração acima?

- a) No final do ano, os funcionários foram recompensados pelo prefeito com uma gratificação.
- b) Os funcionários recompensaram o prefeito com uma gratificação no final do ano.
- c) O prefeito foi recompensado pelos funcionários com uma gratificação no final do ano.
- d) No final do ano, recompensou-se o prefeito com uma gratificação.

12 – Assinale a alternativa na qual o grupo em negrito atua como conjunção subordinativa.

- a) Eu me referi **à medida que** contemplaria a maioria.
- b) O sol ardia mais manso **à medida que** a tarde se esvaía.
- c) Os moradores deram crédito **à medida que** cortou a água.
- d) **À medida que** uma os dois povos é o que todos visam hoje.

13 – Considerando-se a relação de sentido estabelecida entre as orações do período composto por coordenação, em qual alternativa **não** se pode utilizar a conjunção **pois**?

- a) Invadiram meu quarto, **pois** as minhas roupas desapareceram.
- b) Não conte seus segredos para essa mulher, **pois** ela não é uma pessoa confiável.
- c) A festa foi planejada durante seis meses; não haverá, **pois**, surpresas desagradáveis.
- d) A festa foi planejada durante seis meses, **pois** não haverá surpresas desagradáveis.

14 – Em qual alternativa o termo destacado exerce a função de adjunto adverbial?

- a) A poesia dele parecia um manjar **dos deuses**.
- b) Aquela infeliz criatura precisava **de sincero apoio**.
- c) A felicidade se resume em ouvir o chiado **das caatingas**.
- d) **Os personagens dos livros românticos morriam de amor**.

15 – Coloque C (certo) ou E (errado) para a função sintática dos termos destacados e, a seguir, assinale a alternativa com a sequência correta.

- () Por ocasião da formatura, escolheram-**me** para orador da turma. (objeto indireto)
- () A dedicação **a ela** foi o único mérito em sua vida. (objeto indireto)
- () Ninguém **nos** viu desfilando neste carnaval. (objeto direto)
- () Com certeza não **me** pertencem os sonhos alheios. (objeto indireto)

- a) C – C – E – E
- b) E – C – E – C
- c) E – E – C – C
- d) C – E – C – E

16 – Assinale a alternativa em que a retirada das vírgulas resulta numa frase de sentido incompatível com a realidade.

- a) A gasolina, que foi usada para acender a fogueira, acabou.
- b) **A gasolina, que é um líquido inflamável, não é nada barata.**
- c) A gasolina, com a qual abastecei meu carro, não estava boa.
- d) A gasolina, que é vendida nos postos, passou por controle de qualidade.

17 – Em qual alternativa o par de advérbios em destaque **não** indica a mesma circunstância?

- a) Como **bem** e não durmo **mal**.
- b) Em verdade, **pouco** apareço e **menos** falo.
- c) Enfim, **agora**, como **outrora**, há aqui o mesmo contraste da vida anterior.
- d) **Às vezes**, cantarolava, **sem abrir a boca**, algum trecho **ainda mais idoso** que ele.

18 – Marque a alternativa em que o termo em destaque **não** tem a mesma classificação sintática do termo destacado em *Marcela amou-me durante **quinze meses e onze contos de réis***.

- a) **“Há muito o meu coração está seco”**
- b) **“No espelho do córrego, bailam borboletas bêbadas de sol.”**
- c) **“O circo era um balão aceso, com música e pastéis na entrada.”**
- d) **“Minha dor é inútil
Como uma gaiola numa terra onde não há pássaros.”**

19 – Em qual alternativa a regência dos verbos destacados **não** segue a norma culta?

- a) Cuidado com a fumaça! Quem fica perto de fumante é obrigado **a aspirá-la**.
- b) Quando estávamos no estádio, **chamei-o** em voz alta, mas ele não olhou para trás.
- c) **Considere os clientes e sempre lhes informe de que os preços já não são os mesmos.**
- d) Infelizmente a atitude vil **procede do** desejo de vingança que assola sua alma.

20 – Observe:

- I- A **cessão** de terras aos lavradores foi decidida pela Assembleia Legislativa.
- II- Ela não teve tempo de **espia**r as culpas antes de falecer.
- III- Foi multado ao **infligir**, pela milésima vez, a mesma lei de trânsito.
- IV- A vontade de **ascender** socialmente o fazia agir sem escrúpulos.

De acordo com o sentido das palavras nas frases destacadas acima, estão grafadas corretamente:

- a) I e II
- b) II e III
- c) **I e IV**
- d) II e IV

21 – Leia:

Durante a aula, a discussão _____ exigiu a intervenção do professor.

O termo que completa a frase acima exercendo a função de complemento nominal é:

- a) **do assunto**
- b) dos alunos
- c) às pressas
- d) com agressões

22 – Assinale a alternativa na qual a conjunção e possui valor adversativo.

- a) É o vento quem chama a chuva, e o mar vai vestindo o seu cinza.
- b) **Todos os convidados estavam famintos, e se recusaram a comer.**
- c) O pneu estava furado, e o borracheiro ficava a cinco quilômetros.
- d) “Eu nasci há dez mil anos atrás / **E** não tem nada nesse mundo que eu não saiba demais.”

23 – Leia:

Minha filha, Adriano sempre foi o orgulho dos pais.

Observando a oração acima, pode-se afirmar que

- a) *Adriano* é aposto.
- b) *Adriano* é vocativo.
- c) ***Minha filha* é vocativo.**
- d) *Minha filha* é aposto.

24 – Leia:

Quando expressa o amor, mesmo as mais duras palavras de uma língua apaziguam os ânimos.

A análise gramatical do período acima revela que houve desvio quanto às normas de

- a) concordância nominal.
- b) **concordância verbal.**
- c) regência nominal.
- d) regência verbal.

25 – Em qual alternativa a ausência da crase pode alterar a função sintática do adjunto adverbial?

- a) Saiu às escondidas antes do final do jantar.
- b) Saiu às onze horas antes do final do jantar.
- c) Saiu às pressas antes do final do jantar.
- d) **Saiu à francesa antes do final do jantar.**

26 – Em qual das alternativas o termo em destaque exerce a função de predicativo do sujeito?

- a) **“Amar é um deserto e seus temores”**
- b) “Atravessamos **o deserto** do Saara...”
- c) **“O deserto** que atravessei ninguém me viu passar”
- d) “Você me deixa a rua **deserta** quando atravessa e não olha pra trás”

27 – Observe:

*A vida é o dia de hoje,
A vida é o **ai** que mal soa,
A vida é sombra que foge,
A vida é nuvem que voa.*

Quanto aos encontros vocálicos, os termos acima destacados apresentam, respectivamente,

- a) ditongo crescente e hiato.
- b) hiato e ditongo crescente.
- c) **ditongo decrescente e hiato.**
- d) hiato e ditongo decrescente.

28 – Leia:

Ele, sempre que me encontrava, me abordava para saber notícias dos vizinhos. Eu nunca alimentei suas especulações, apesar de gostar de ouvir suas maledicências.

As orações subordinadas adverbiais em destaque no texto classificam-se, respectivamente, como

- a) conformativa, temporal, proporcional.
- b) consecutiva, temporal, conformativa.
- c) proporcional, final, concessiva.
- d) **temporal, final, concessiva.**

29 – Assinale a alternativa na qual o grupo em negrito é classificado como agente da passiva.

- a) O muro foi o símbolo da separação **entre os dois vizinhos.**
- b) **O muro foi pintado de azul e branco ontem por meu pai.**
- c) O muro recebeu **uma cerca elétrica** em toda sua extensão.
- d) O muro foi muito resistente durante **os anos de guerra.**

30 – Leia:

No tempo da escravidão, as crianças só eram alimentadas porque eram vistas como braços para a lavoura. Agora as classes dominantes se veem livres dessa “incumbência”. Quem quiser que se vire e sobreviva, sem o angu dos escravos e sem a educação obrigatória, que é a marca de nobreza de um regime democrático moderno. (Texto adaptado)

Qual das expressões foi utilizada como metonímia no texto acima?

- a) **braços**
- b) angu
- c) marca
- d) regime

31 – Assinale a alternativa na qual o pronome oblíquo em negrito foi empregado corretamente.

- a) Lúcio soube que não **o** entregariam o livro a tempo.
- b) Lúcio soube que não **lhe** entregariam o livro a tempo.
- c) Lúcio soube que não entregariam-**lo** o livro a tempo.
- d) Lúcio soube que não entregariam-**no** o livro a tempo.

32 – Leia:

Os alienígenas vêm em missão de paz e trazem presentes.

Mantendo-se o mesmo tempo e modo dos verbos, a transcrição do período acima para a primeira pessoa do plural resulta em:

- a) Nós, alienígenas, viemos em missão de paz e trazemos presentes.
- b) Nós, alienígenas, vimos em missão de paz e trazemos presentes.
- c) Nós, alienígenas, vemos em missão de paz e trazemos presentes.
- d) Nós, alienígenas, vimos em missão de paz e trazemos presentes.

33 – Em qual das alternativas **não** há uma hipérbole?

- a) Sete mil vezes
Eu tornaria a viver assim
- b) Há uma nuvem de lágrimas
Sobre os meus olhos
- c) Paixão cruel, desenfreada
Te trago mil rosas roubadas
- d) **A cada um cabe alegrias
E a tristeza que vier**

34 – Marque **V** (verdadeiro) e **F** (falso) para as afirmações que completam o enunciado abaixo e, em seguida, selecione a alternativa correta.

No plural, a palavra *sênior* (mais antigo, mais velho)

- () perde o acento circunflexo.
- () exibe o acréscimo de *es* ao final.
- () tem como tônica a penúltima sílaba, *-o-*.
- () mantém a posição da sílaba tônica da forma original.
- a) F-V-F-V
- b) **V-V-V-F**
- c) F-V-V-F
- d) F-F-V-F

35 – Todas as concordâncias nominais estão corretas, **exceto**:

- a) Segundo as estatísticas, elas são bastante inteligentes.
- b) Para emagrecer, devemos sempre ingerir menos gordura.
- c) **É preciso várias medidas de urgência para acabar com a fome.**
- d) Envio-lhe anexas a esta receita as fotos que vão enfeitá-la.

36 – Observe:

O rosto do menino resplandeceu. Mas então era isso!?!... Dona Zulu pedindo o Biruta emprestado, precisando do Biruta!... Abriu a boca para dizer-lhe que sim, que o Biruta estava limpinho, ficaria contente de emprestá-lo para o menino doente. Mas sem dar-lhe tempo de responder, a mulher saiu da cozinha.

Das três possibilidades de discurso,

- I- Direto
- II- Indireto
- III- Indireto Livre,

o texto acima apresenta

- a) I e II.
- b) I e III.
- c) **II e III.**
- d) I, II e III.

37 – Em qual das alternativas o adjetivo em negrito é classificado como composto?

- a) O juiz determinou medidas **socializantes** ao adolescente.
- b) **Deve-se estudar bem a realidade sociocultural do Brasil.**
- c) O membro do partido **socialista** apresentou sua proposta.
- d) O homem não é o único ser **sociável** a viver nesse planeta.

38 – Assinale a alternativa em que o adjetivo *interessante* está no grau superlativo absoluto analítico.

- a) **O filme é muito interessante.**
- b) Este é o livro mais interessante que eu já li.
- c) A banca fez considerações interessantíssimas sobre o trabalho apresentado.
- d) A viagem que fiz ano passado para a Europa foi mais interessante que cansativa.

39 – Leia:

*O sol **amarelado**
Apontou no **descampado**
E no **corre-corre** do dia
Nem foi admirado*

As palavras em destaque nos versos acima foram formadas, respectivamente, pelos processos de

- a) prefixação, aglutinação e justaposição.
- b) sufixação, derivação parassintética e aglutinação.
- c) derivação parassintética, justaposição e prefixação.
- d) **sufixação, derivação parassintética e justaposição.**

40 – Leia o trecho a seguir:

*A evidência de que a terra era habitada não **impediu** que os marujos recém-desembarcados **gravassem** seus nomes e o de seus navios nas árvores e nas rochas costeiras e, a seguir, **imprimissem** o dia, o mês e o ano de seu desembarque (...)*

Passes os verbos em destaque no texto acima para o presente, observando o modo. Em seguida, assinale a alternativa correta.

- a) **impede – gravem – imprimam**
- b) impeça – gravam – imprimam
- c) impede – gravem – imprimem
- d) impeça – gravam – imprimem

AS QUESTÕES DE 41 A 100 REFEREM-SE À ESPECIALIDADE DE RADIOLOGIA

41 – O *gantry* é o corpo do aparelho de tomografia computadorizada e contém todos os itens citados abaixo, **exceto** o

- a) conjunto de detectores.
- b) transformador de filamento.
- c) **computador para processamento das imagens.**
- d) dispositivo de feixe luminoso de posicionamento.

42 – O movimento medial dos membros superiores que resulta em uma aproximação da linha média do corpo denomina-se

- a) pronação.
- b) retrusão.
- c) abdução.
- d) **adução.**

43 – A função da vesícula biliar é

- a) produzir a bile.
- b) **armazenar a bile.**
- c) produzir e armazenar a bile.
- d) transformar a bile em outros compostos.

44 – Marque V (verdadeiro) ou F (falso); a seguir assinale a alternativa que apresenta a sequência correta.

- () A medula espinal faz parte do sistema nervoso periférico.
 - () O sistema nervoso autônomo subdivide-se em parte simpática e parassimpática.
 - () O sistema nervoso divide-se em sistema nervoso central e sistema nervoso periférico.
 - () Um agrupamento de corpos celulares nervosos no interior do sistema nervoso central é chamado de gânglio.
- a) F - V - F - V
 - b) V - F - V - F
 - c) V - V - F - V
 - d) **F - V - V - F**

45 – Assinale a alternativa **incorreta**.

- a) Durante a realização da mamografia, o localizador do dispositivo de controle automático de exposição deve estar posicionado em correspondência com o tecido de maior densidade da mama.
- b) No exame de mamografia, a compressão da mama tem por finalidade, entre outras, tornar sua espessura mais uniforme e aumentar a resolução da imagem por aproximar os tecidos.
- c) Na incidência crânio-caudal rolada, o objetivo é dissociar imagens suspeitas que possam ter sido criadas pela superposição de duas ou mais estruturas.
- d) **A rotina básica do estudo mamográfico consiste nas incidências crânio-caudal e perfil médio-lateral.**

46 – Assinale a alternativa que completa corretamente a lacuna do texto a seguir.

Em tomografia computadorizada, o arranjo de linhas e colunas que forma a imagem digital é definido como

- a) *pixel*
- b) *voxel*
- c) **matriz**
- d) densidade radiológica

47 – Considerando os protocolos de exames por tomografia computadorizada, assinale (V) verdadeiro ou (F) falso. A seguir, escolha a alternativa que apresenta a sequência correta.

- () O exame tomográfico de rotina da coluna lombar, caso não haja especificações no pedido médico, compreende os níveis de L1-L2 a L5-S1.
 - () No estudo das órbitas por tomografia computadorizada, a documentação é feita com duas janelas (partes moles + ossos) nos planos axial e coronal.
 - () Com relação ao estudo tomográfico da pelve, o planejamento dos cortes deve se estender de um plano superior às cristas ilíacas até um plano inferior aos isquios.
- a) V, V, F
 - b) **F, V, V**
 - c) V, F, F
 - d) F, F, V

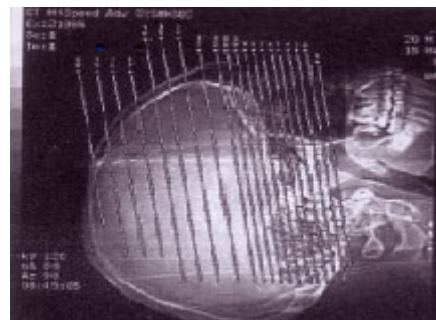
48 – Qual estrutura óssea abaixo faz parte do esqueleto apendicular?

- a) **Quadril.**
- b) Esterno.
- c) Cóccix.
- d) Hióide.

49 – Qual a rotina radiográfica básica para o estudo localizado da sela turca?

- a) **Pósterio-anterior, Perfil e Reverchon.**
- b) Somente Antero-posterior.
- c) Antero-posterior e Perfil.
- d) Somente Perfil.

50 – No planejamento tomográfico abaixo, pode-se afirmar que os cortes serão obtidos no plano



- a) **axial.**
- b) sagital.
- c) coronal.
- d) parassagital.

51 – Qual a valva que está localizada entre o átrio esquerdo e o ventrículo esquerdo?

- a) **Mitral.**
- b) Aórtica.
- c) Semilunar.
- d) Do tronco pulmonar.

52 – Marque V (verdadeiro) ou F (falso) para o que se afirma sobre os princípios geométricos da formação da imagem radiográfica e, em seguida, assinale a alternativa com a sequência correta.

- () Quanto maior a distância foco-filme, menor a ampliação da imagem radiográfica e menor a zona de penumbra.
- () Quanto menor a distância objeto-filme, maior a ampliação da imagem radiográfica e maior a zona de penumbra.
- () Quanto menor a distância foco-filme, menor a ampliação da imagem radiográfica e maior a zona de penumbra.

- a) **V - F - F**
- b) V - V - F
- c) F - F - V
- d) F - V - V

53 – Sobre o estudo tomográfico do crânio, assinale a afirmativa correta.

- a) A espessura dos cortes da região supra-tentorial é mais fina em comparação com a dos cortes da fossa posterior.
- b) Quando o exame é realizado para avaliação de trauma crânioencefálico, a documentação em janela óssea é dispensável.
- c) O parâmetro mais utilizado para o planejamento do estudo no plano axial é a linha orbitomeatal, devendo os cortes estarem perpendiculares a esta linha.
- d) **Deve-se utilizar o meio de contraste endovenoso, caso não haja contra-indicação, sempre que se suspeite de ruptura da barreira hematoencefálica (processos infecciosos ou neoplásicos, por exemplo).**

54 – Assinale a alternativa que **não** completa corretamente a assertiva a seguir.

No estudo por ressonância magnética (RM), as principais indicações para o uso de gadolínio estão, entre outros, nos exames em que há suspeita ou confirmação de

- a) processos inflamatórios/infecciosos.
- b) áreas de fibrose no pós-operatório.
- c) tumores.
- d) **trauma.**

55 – Assinale a alternativa que completa corretamente as lacunas do texto abaixo.

“Na incidência de crânio axial submento-vértice, a linha _____ deve estar _____ ao plano do filme”.

- a) infra-orbitomeatal - perpendicular
- b) meatorbitária - perpendicular
- c) **infra-orbitomeatal - paralela**
- d) trago mentoniana - paralela

56 – Qual a alternativa correta com relação aos artefatos de imagem em ressonância magnética?

- a) **O artefato de “dobra da imagem” ocorre sempre que se trabalha com o FOV (campo de visão) menor que as dimensões do objeto.**
- b) A redução da nitidez da imagem pela falta de imobilidade do paciente durante a aquisição da mesma denomina-se artefato de excitação cruzada.
- c) O fluxo produzido pelo deslocamento sanguíneo no interior do vaso costuma produzir “imagens fantasmas” que podem ser denominadas de artefatos de susceptibilidade magnética.
- d) A presença de metais no tecido biológico altera fortemente o campo magnético local, distorcendo a anatomia da região onde se encontra e provocando ausência de sinal ao seu redor, o que pode ser denominado de ruído eletrônico.

57 - Com relação aos tipos de fratura óssea, relacione a coluna da direita com a da esquerda; a seguir, assinale a alternativa que apresenta a sequência correta.

- | | |
|----------------|--|
| 1 - Parcial | () o osso fraturado está exposto externamente por uma abertura na pele. |
| 2 - Completa | () o osso é quebrado em vários fragmentos. |
| 3 - Cominutiva | () a fratura divide o osso em dois pedaços. |
| 4 - Aberta | () o osso está incompletamente fraturado. |

- a) **4 - 3 - 2 - 1**
- b) 4 - 2 - 3 - 1
- c) 2 - 3 - 1 - 4
- d) 1 - 3 - 2 - 4

58 – Assinale a alternativa que completa corretamente a lacuna da assertiva a seguir.

Quando a mandíbula se desloca para frente, diz-se que ocorreu uma _____ da mandíbula.

- a) **protrusão**
- b) extensão
- c) retrusão
- d) inversão

59 – Assinale (V) verdadeiro ou (F) falso sobre o que se afirma a respeito da uretrocistografia miccional do adulto e, a seguir, escolha a opção com a sequência correta.

- () Pode ser indicada para avaliação de casos de traumatismo e litíase, mas não permite a visualização de refluxo vesico-ureteral.
- () Com o paciente em decúbito dorsal, deve-se realizar, inicialmente, radiografia simples da bexiga pré-contraste em ântero-posterior (AP), a fim de verificar a técnica e o posicionamento.
- () Após a repleção vesical através de injeção de contraste via sondagem uretral, o paciente sente vontade de urinar, devendo ser realizada rotineiramente radiografia em ântero-posterior (AP) da uretra durante a micção.

- a) V, V, F
- b) V, F, V
- c) F, F, V
- d) **F, V, F**

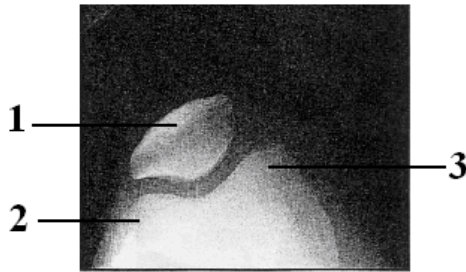
60 – Em tomografia computadorizada, o ROI (*Region of Interest*) é uma função muito utilizada, correspondendo a uma figura geométrica (normalmente um círculo) colocada sobre a imagem com a finalidade de realizar medidas de

- a) espessura tecidual.
- b) densidade tecidual.**
- c) ângulo entre dois pontos.
- d) distância entre dois pontos.

61 – A incidência denominada de Solidônio Lacerda faz parte da rotina para o estudo radiográfico da(o)(s)

- a) órbitas.
- b) mandíbula.
- c) seios da face.
- d) zigomáticos (malares).**

62 – Observe a figura abaixo e assinale a alternativa que apresenta a sequência correta das estruturas assinaladas.



- a) 1-olécrano; 2-epicôndilo lateral; 3-epicôndilo medial.
- b) 1-patela; 2-epicôndilo medial; 3-epicôndilo lateral.
- c) 1-patela; 2-côndilo lateral; 3-côndilo medial.**
- d) 1-patela; 2-côndilo medial; 3-côndilo lateral.

63 – Conforme a Portaria do Ministério da Saúde N° 453 (1° de junho de 1988), é correto afirmar sobre as doses individuais em exposições ocupacionais que

- a) menores de 16 anos não podem trabalhar com Raios-X diagnósticos, exceto em treinamento, sendo a dose efetiva anual permitida de 6mSv.
- b) em grávidas, a dose na superfície do abdome pode ser no máximo de 10mSv durante todo o período da gestação.
- c) a dose efetiva média anual não deve exceder 20mSv em qualquer período de 5 anos consecutivos.**
- d) a dose equivalente anual não deve exceder a 500mSv para o cristalino.

64 – Em relação ao estudo radiográfico da pelve, assinale a alternativa correta.

- a) Na incidência oblíqua-posterior (Obturatriz), o lado a ser examinado fica mais afastado da superfície da mesa.**
- b) Na incidência oblíqua-posterior (Obturatriz,) o lado a ser examinado fica mais próximo da superfície da mesa.
- c) Na incidência oblíqua-posterior (Alar), o lado a ser examinado fica mais afastado da superfície da mesa.
- d) A incidência oblíqua-posterior (Alar) é indicada para o estudo radiográfico do cóccix.

65 – Qual é o exame contrastado que estuda um trajeto entre duas partes quaisquer do organismo, através do qual se elimina secreção variada?

- a) Linfografia
- b) Flebografia
- c) Fistulografia**
- d) Dacriocistografia

66 – Em radiologia odontológica, a técnica de *Miller-Winter* está indicada para

- a) avaliação do terceiro molar incluso, odontomas e corpos estranhos.**
- b) pesquisa de sialólitos nos condutos de *Wharthon*.
- c) pesquisa de raízes residuais.
- d) estudo da fenda palatina.

67 – Marque a alternativa correta sobre o estudo tomográfico do tórax.

- a) A tomografia computadorizada do tórax pode ser realizada com duas fases (antes e após a administração endovenosa do meio de contraste), sendo fundamental a obtenção de um novo topograma (*scout*) para planejamento da fase pós-contraste.
- b) O estudo tomográfico do tórax é o método de escolha no diagnóstico diferencial das patologias que afetam o parênquima pulmonar, não permitindo, entretanto, o estudo da integridade do arcabouço ósseo torácico.
- c) Para a avaliação do parênquima pulmonar, o planejamento dos cortes baseado no topograma (*scout*) deve iniciar-se no plano superior aos ápices pulmonares e estender-se até o nível do limite inferior da área cardíaca.
- d) Através do estudo tomográfico do tórax, é possível a análise das estruturas mediastinais, inclusive os grandes vasos e a área cardíaca.**

68 – Em tomografia computadorizada, os artefatos de imagem em forma de anel estão relacionados a problemas no(a)(s)

- a) detectores.**
- b) mesa de exame.
- c) tubo de Raios-X.
- d) computador de processamento das imagens.

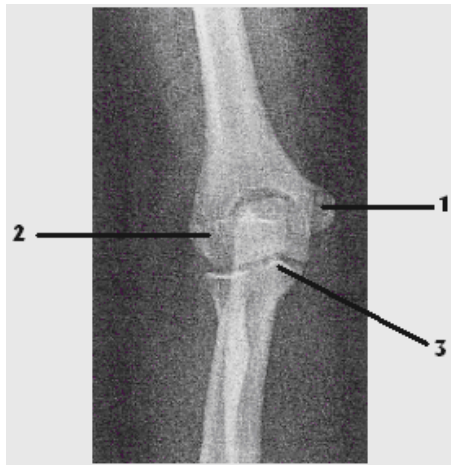
69 – Com relação ao fenômeno de Ressonância Magnética (RM) aplicado ao diagnóstico por imagem, marque (V) verdadeiro ou (F) falso. A seguir, escolha a opção com a sequência correta.

- () A obtenção da imagem por RM ocorre a partir de átomos de hidrogênio, já que este elemento se encontra amplamente distribuído nos tecidos biológicos, além de responder como se fosse um “pequeno ímã” a campos magnéticos.
 - () A obtenção da imagem por RM pode ocorrer a partir de átomos de sódio, já que a elevada presença deste elemento no corpo humano viabiliza seu uso para tal fim.
 - () A RM é um fenômeno físico de troca de energia entre força periódica (ondas eletromagnéticas) e corpos em movimento.
- a) V, V, F
 - b) F, V, F
 - c) V, F, V**
 - d) F, F, V

70 – Assinale a alternativa correta quanto à documentação do exame tomográfico do tórax de rotina.

- a) Documentar janela para mediastino e janela para parênquima pulmonar.
- b) Documentar janela para parênquima pulmonar e janela óssea.
- c) Documentar somente a janela para parênquima pulmonar.
- d) Documentar somente janela para mediastino.

71 – Observe a imagem radiográfica abaixo e assinale a alternativa que apresenta corretamente as estruturas assinaladas.



- a) 1-epicôndilo medial; 2-epicôndilo lateral; 3-processo coracóide.
- b) 1-epicôndilo lateral; 2-epicôndilo medial; 3-processo coracóide.
- c) 1-epicôndilo medial; 2-epicôndilo lateral; 3-processo coracóide.
- d) 1-epicôndilo lateral; 2-epicôndilo medial; 3-processo coracóide.

72 – Assinale a afirmativa correta sobre a incidência axilar no estudo radiográfico complementar das mamas.

- a) Com a paciente de frente para o aparelho, o operador deve girar o conjunto tubo de Raios-X/chassi em cerca de 15 graus.
- b) A paciente deve ser posicionada de forma que a sua cabeça esteja virada para o lado oposto ao que está em estudo.
- c) A compressão deve ser exercida sobre o quadrante superior externo da mama do lado em estudo.
- d) Devem ser colocadas a região axilar e a parte superior do braço respectivo sobre o *bucky*.

73 – De acordo com os parâmetros de avaliação técnica da incidência em semi-axial ântero-posterior (*Reverchon*) do crânio, a angulação do raio central estará correta quando

- a) o dorso da sela estiver projetado acima do forame magno.
- b) o dorso da sela estiver projetado abaixo do forame magno.
- c) o dorso da sela estiver projetado no interior do forame magno.
- d) o arco posterior da 1ª vértebra cervical estiver projetado no interior do forame magno.

74 – Fazem parte da orelha interna as seguintes estruturas:

- a) estribo, martelo e bigorna.
- b) cóclea, canais semicirculares e vestibulo.
- c) cavidade timpânica, estribo e tuba auditiva.
- d) membrana timpânica, martelo e tuba auditiva.

75 – É considerado(a) uma indicação para realização de esofagografia com meio de contraste iodado.

- a) Corpo estranho.
- b) Perfuração do esôfago.
- c) Estudo do relevo mucoso.
- d) Anomalia anatômica congênita.

76 – Considerando a revelação dos exames de mamografia, em conformidade com a portaria MS/SVS nº 453/98, assinale a afirmativa correta.

- a) A revelação pode ser realizada em processadoras de uso comum ao RX, TC e RM.
- b) A revelação pode ser realizada em processadoras de uso comum somente ao RX.
- c) As processadoras devem ser específicas e exclusivas para mamografias.
- d) Pode haver um revezamento de turno com o RX e TC.

77 – No que se refere ao estudo tomográfico contrastado do abdome, correlacione a coluna da direita com a da esquerda e, a seguir, assinale a alternativa que contém a seqüência correta.

- 1- Fase Portal () cerca de 30/40 segundos de delay
- 2- Fase Arterial () cerca de 60/70 segundos de delay
- 3- Fase de Equilíbrio () cerca de 2/3 minutos de delay

- a) 3, 1, 2
- b) 2, 3, 1
- c) 2, 1, 3
- d) 1, 2, 3

78 – A respeito do uso endovenoso do meio de contraste iodado em tomografia computadorizada (TC), marque a alternativa incorreta.

- a) Os pacientes em tratamento de diabetes com metformina devem ser orientados a suspender seu uso nas 48 horas que antecedem o exame.
- b) Após a administração do meio de contraste iodado, deve-se retirar imediatamente (ainda na mesa de exames) o acesso venoso do paciente, reduzindo o risco de infecções locais.
- c) Em caso de reações adversas ao meio de contraste iodado, devem ser checados, sempre que possível, os sinais vitais do paciente, após avisar o médico que acompanha o procedimento.
- d) Quando possível a administração de contrastes iodados deve ser evitada em mulheres grávidas. Resultados *in vitro* demonstram que o contraste pode apresentar uma atividade mutagênica em células humanas.

79 – Marque a afirmativa **incorreta** sobre o uso de dosímetros individuais destinados a estimar a dose efetiva (Portaria do Ministério da Saúde nº 453, de 1º de junho de 1988).

- a) **Todo indivíduo que trabalha com Raios-X diagnósticos deve usar, durante sua jornada de trabalho e enquanto permanecer em área controlada, dosímetro individual, trocado trimestralmente.**
- b) Os dosímetros individuais devem ser mantidos em locais seguros e afastados de fontes de radiação ionizante durante a ausência do usuário.
- c) Durante a utilização de avental plumbífero, o dosímetro individual deve ser colocado sobre o avental.
- d) O dosímetro individual deve ser utilizado na região mais exposta do tronco.

80 – Assinale a alternativa que completa, corretamente, as lacunas da assertiva a seguir.

Quanto maior a tensão aplicada ao tubo de raios-x _____ será a _____ do feixe de raios-x.

- a) menor - quantidade
- b) maior - quantidade
- c) menor- qualidade
- d) **maior - qualidade**

81 – Em relação aos filmes radiográficos utilizados em odontologia, assinale a alternativa **incorreta**.

- a) Uma lâmina fina de chumbo é posicionada na parte posterior do filme radiográfico intrabucal.
- b) Podem ser divididos basicamente em dois grupos, os intrabucais e os extrabucais.
- c) O filme radiográfico extrabucal geralmente possui écran.
- d) **O filme intrabucal é utilizado em conjunto com écran.**

82 – Qual a incidência utilizada no estudo radiográfico do joelho que permite a visualização da fossa intercondilar sem a superposição da patela?

- a) **Túnel view.**
- b) Ântero-posterior.
- c) Axial ínfero-superior.
- d) Oblíqua-anterior externa.

83 – **Não** faz parte da composição de um écran fluorescente.

- a) Camada protetora.
- b) Camada fluorescente.
- c) **Camada fosforescente.**
- d) Base de cartolina ou poliéster.

84 – Qual das incidências radiográficas citadas abaixo possibilita uma visualização do esterno sem superposições?

- a) **Perfil.**
- b) Pósterio-anterior.
- c) Oblíqua pósterio anterior direita.
- d) Oblíqua pósterio anterior esquerda.

85 – Todos os tecidos abaixo assumem valores positivos na Escala de Hounsfield **exceto**

- a) músculo.
- b) **gordura.**
- c) fígado.
- d) osso.

86 – Informe se é falso (F) ou verdadeiro (V) o que se afirma abaixo e assinale a alternativa que apresenta a sequência correta.

- () Écran de grãos grossos (rápido) possui **alta** resolução espacial.
 - () O fator de conversão de um écran é inversamente proporcional à sua resolução espacial.
 - () Écran com camada composta por cristais de tungstato de cálcio possui uma intensidade máxima no azul.
 - () Écran do tipo “ferras raras” possui um espectro de emissão de luz com intensidade máxima no verde-amarelado.
- a) F-V-V-F
 - b) V-F-F-V
 - c) **F-F-V-V**
 - d) V-V-F-F

87 – Na realização de um exame radiográfico utilizando-se 100mA e 200 mAs, qual foi o tempo total de irradiação ou exposição?

- a) ½ segundo.
- b) **2 segundos.**
- c) 3 segundos.
- d) 2 minutos.

88 – Na realização de exames radiográficos com equipamentos móveis em leitos hospitalares ou ambientes coletivos de internação, comumente não é possível remover os demais pacientes do ambiente. Nesse caso, qual a distância mínima a ser respeitada entre a ampola de Raios-X e os demais pacientes? (Portaria do Ministério da Saúde nº 453, de 1º de junho de 1988).

- a) 1 metro.
- b) **2 metros.**
- c) 3 metros.
- d) 4 metros.

89 – Qual a meninge que está ligada firmemente às circunvoluções do cérebro e aos contornos irregulares da medula espinal?

- a) **Pia-máter.**
- b) Aracnóide.
- c) Dura-máter.
- d) Subaracnóide.

90 – Qual das opções abaixo **não** é uma indicação clínica para o estudo radiográfico contrastado do intestino delgado?

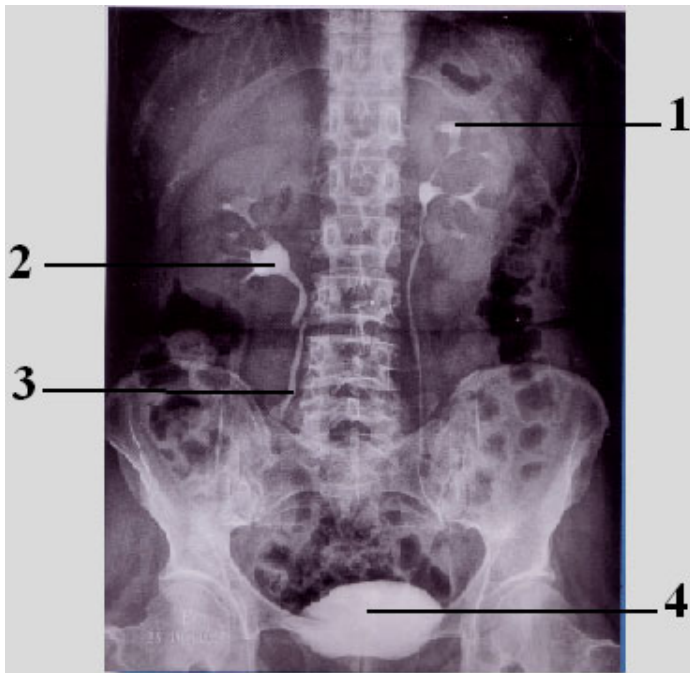
- a) **Colite.**
- b) Neoplasias.
- c) Íleo paralítico.
- d) Síndrome de má absorção.

91 – Marque a alternativa que completa correta e respectivamente as lacunas do texto a seguir.

“O meio de contraste iodado _____ determina aumento da osmolaridade plasmática e, conseqüentemente, _____ a probabilidade de efeitos colaterais”.

- a) não-iônico – reduz
- b) não-iônico – eleva
- c) **iônico – eleva**
- d) iônico – reduz

Observe a figura abaixo e, após, responda às questões 92 e 93.



92 - Identifique as estruturas anatômicas assinaladas na figura e assinale a alternativa correta.

- a) 1- pelve renal; 2- cálice renal; 3- ureter; 4- bexiga
- b) 1- cálice renal; 2- pelve renal; 3- ureter; 4- bexiga**
- c) 1- cálice renal; 2- pelve renal; 3- uretra; 4- próstata
- d) 1- pelve renal; 2- cálice renal; 3- uretra; 4- próstata

93 – Sobre o exame radiográfico contrastado ilustrado na figura, pode-se afirmar que

- a) na radiografia realizada após 5 minutos da injeção do meio de contraste, observa-se apenas a intensificação do córtex renal, evidenciando o contorno dos rins, não sendo visualizado ainda o enchimento dos ureteres.
- b) a radiografia simples do abdome pré-contraste não deve ser utilizada para avaliação de calcificações, já que o meteorismo intestinal impossibilita tal análise.
- c) a radiografia da bexiga cheia mostra bem os seus contornos e a da bexiga vazia (após a micção) revela a eventual presença de resíduos pós-miccionais.**
- d) a radiografia realizada imediatamente após a administração do meio de contraste venoso (minuto zero) já revela o enchimento dos ureteres.

94 – Assinale a alternativa que completa corretamente a lacuna do texto a seguir.

Em um exame mamográfico, foi encontrada uma lesão localizada às 5 (cinco) horas da mama direita. Logo, pode-se dizer que a lesão encontra-se no quadrante _____ dessa mama.

- a) inferior interno (QII)**
- b) inferior externo (QIE)
- c) superior interno (QSI)
- d) superior externo (QSE)

95 – No anodo giratório, o ponto de impacto dos elétrons é denominado

- a) ponto focal.
- b) pista focal.**
- c) catodo.
- d) foco.

96 – Assinale a alternativa correta no que se refere à função da grade antidifusora.

- a) Absorver a radiação primária originada na interação do feixe de raios-x com o objeto (paciente).
- b) Absorver a radiação secundária originada na interação do feixe de raios-x com o objeto (paciente).**
- c) Absorver a radiação secundária antes de atingir o objeto (paciente).
- d) Absorver a radiação primária originada no tubo de raios-x.

97 – Como é denominado o movimento lateral da região plantar (“sola do pé”) no sentido de se afastar do plano sagital mediano?

- a) Flexão plantar.
- b) Inversão.
- c) Eversão.**
- d) Adução.

98 – A tomografia computadorizada do tórax em alta resolução está mais indicada para patologias que afetam o(a)(s)

- a) parênquima pulmonar, principalmente o interstício.**
- b) arcabouço ósseo torácico.
- c) estruturas do mediastino.
- d) artérias pulmonares.

99 – As células chamadas de *ilhas de Langerhans* estão localizadas no(na)

- a) baço.
- b) fígado.
- c) pâncreas.**
- d) vesícula biliar.

100 – Qual incidência obtém-se posicionando o paciente de forma que, com a superfície anterior do carpo apoiada sobre o chassi, realize hiperextensão da mão, girando-a levemente no sentido medial, devendo o raio central incidir com uma inclinação cefálica?

- a) Gaynor –Hart**
- b) Garraud
- c) Stecher
- d) Garth